



Nombreux kystes dermiques asymptomatiques

Diagnostic et traitement des stéatocystomes multiples

Jorge R. Georgakopoulos Arvin Ighani Jensen Yeung MD FRCPC

Résumé

Objectif Renseigner les médecins de famille pour les rendre aptes à reconnaître et à diagnostiquer les stéatocystomes multiples, et à discuter des options thérapeutiques.

Sources d'information Une recherche exhaustive sur PubMed a été réalisée à l'aide des titres MeSH ou des mots clés anglais *steatocystoma multiplex*, et les articles ayant rapporté les résultats du traitement ont été inclus.

Message principal Les stéatocystomes multiples sont un trouble bénin souvent caractérisé par de nombreux kystes dermiques asymptomatiques sur le tronc, les bras, les aisselles, le visage, les cuisses et le cuir chevelu. La détresse psychologique causée par ces lésions indésirables est fréquente. Une revue des publications a relevé les traitements suivants, tous assortis de limites : laser au gaz carbonique, techniques chirurgicales modifiées, cryothérapie et prise en charge médicale. Les stéatocystomes multiples sont difficiles à traiter et, pour l'heure, la prise en charge efficace passe le plus souvent par l'éducation du patient.

Conclusion Les médecins de famille sont au centre du diagnostic et de la prise en charge précoces des stéatocystomes multiples. L'éducation relative aux options thérapeutiques et à la gestion des attentes du patient pourrait grandement alléger le fardeau psychosocial de la maladie.

Les stéatocystomes multiples sont un trouble bénin des unités pilosébacées se manifestant par de nombreux kystes dermiques asymptomatiques. Bien qu'elle se présente le plus souvent de manière sporadique, on pense que la maladie aurait un profil héréditaire autosomique dominant faisant intervenir une mutation du gène de la kératine 17¹. La description de cas et les options thérapeutiques présentées ci-dessous se veulent un outil d'apprentissage pour reconnaître, diagnostiquer et prendre en charge les stéatocystomes multiples. Le dépistage précoce de la maladie et l'éducation du patient sont essentiels pour alléger le fardeau psychologique associé à cette maladie.

Description de cas

Une femme de 22 ans se présente à une clinique universitaire de dermatologie en raison de nombreuses bosses sur les bras, les cuisses et le tronc qui l'inquiètent. Elle a été recommandée par son médecin de famille pour confirmer le diagnostic de stéatocystomes multiples et parler des options thérapeutiques pour ces lésions esthétiquement gênantes. L'examen physique révèle de nombreux papules et nodules jaunâtres de couleur chair, fermes et mobiles, sur les bras, les cuisses et le tronc, qui ont lentement grossi et se sont multipliés depuis 5 ans (**Figures 1A** et **1B**). Ses antécédents familiaux sont exempts de lésions semblables et l'examen n'a donné lieu à aucune autre observation cutanée.

Points de repère du rédacteur

► Les stéatocystomes multiples sont un trouble bénin qui se manifeste par des papules ou des nodules dans les régions où les unités pilosébacées sont densément concentrées, dont le tronc, les bras, les aisselles, le visage, les cuisses, le cuir chevelu et, moins fréquemment, les organes génitaux et les seins. Bien que les lésions soient asymptomatiques, sans potentiel de malignité, les patients recherchent souvent des options thérapeutiques en raison de la détresse psychologique causée par ces lésions esthétiquement indésirables.

► Malgré la nature bénigne et souvent asymptomatique de cette maladie, il en existe une variante inflammatoire appelée *sébocystomatose suppurée*. Les lésions inflammées de la sébocystomatose suppurée posent un risque élevé d'infection, d'écoulement purulent et de cicatrices.

► Les patients doivent savoir que les options thérapeutiques efficaces sont fastidieuses et peuvent entraîner des cicatrices, et que les récurrences sont fréquentes. Avec cette population de patients, il est indiqué de discuter en profondeur des attentes irréalistes et du risque lié aux traitements inutiles.

Figure 1. Stéatocystomes multiples : Nombreux papules et nodules fermes et de couleur chair sur A) le dos et B) l'avant-bras d'une patiente.



Bien que l'anamnèse et l'examen physique pointent clairement vers un diagnostic de stéatocystomes multiples, la patiente demande une biopsie pour confirmer le diagnostic. Deux biopsies à l'emporte-pièce ont été prélevées à 2 endroits sur les nodules sous-cutanés, à l'aide d'un emporte-pièce pleine épaisseur de 4 mm. L'histopathologie a révélé des kystes encapsulés, tapissés de plusieurs couches de cellules épithéliales irrégulièrement pliées. L'intérieur des kystes était tapissé d'une épaisse bande d'éosinophiles. Ces constatations ont confirmé le diagnostic de stéatocystomes multiples. Le pathologiste n'a pu élucider le contenu des kystes; mais il est courant d'observer des poils duveteux et des follicules pileux dans la microscopie².

Sources d'information

Une revue de la banque de données PubMed a été réalisée le 20 mars 2017 pour relever les études pertinentes à l'aide des titres MeSH ou des mots clés anglais *steatocystoma multiplex*. La recherche initiale a relevé 231 articles aux fins de sélection (Figure 2). Après examen des résumés et des textes intégraux, nous avons identifié les principaux articles (c.-à-d. rapports de cas ou séries de cas) ayant rapporté les résultats du traitement des stéatocystomes multiples aux fins d'inclusion dans cette revue des options thérapeutiques. De plus, nous avons manuellement examiné les listes de citations, à la recherche d'articles pertinents.

Message principal

Tableau clinique courant. Les papules ou les nodules des stéatocystomes multiples apparaissent généralement dans les régions où les unités pilosébacées sont densément concentrées, dont le tronc, les bras, les aisselles, le visage, les cuisses, le cuir chevelu, et moins souvent les organes génitaux et les seins³⁻⁶. L'atteinte

se manifeste le plus souvent à l'adolescence ou au début de l'âge adulte, l'âge moyen au diagnostic étant de 26 ans, sans prédominance selon le sexe⁷. Bien que les lésions soient asymptomatiques, sans potentiel de malignité, les patients recherchent souvent des options thérapeutiques en raison de la détresse psychologique causée par ces lésions esthétiquement indésirables. Le cas décrit ci-dessus représente le tableau clinique classique des stéatocystomes multiples et met en lumière l'importance du rôle joué par le médecin de famille dans le dépistage précoce de la maladie.

Diagnostic. Bien que les stéatocystomes multiples partagent certaines caractéristiques avec d'autres maladies, le diagnostic repose souvent exclusivement sur l'anamnèse et l'examen physique⁸. Il n'est pas très utile de procéder à l'analyse pathologique des kystes sébacés, comme ceux observés dans les stéatocystomes multiples, lorsque la malignité n'est pas une préoccupation. C'est pourquoi un diagnostic de stéatocystomes multiples fondé sur les constatations cliniques est souvent justifié, à moins que les soupçons cliniques n'indiquent le contraire⁸. Si une biopsie est nécessaire, il faut prélever plusieurs échantillons en raison de variations dans les caractéristiques histopathologiques classiques des stéatocystomes multiples². Une biopsie à l'emporte-pièce pleine épaisseur de 4 mm est recommandée.

Évaluation et diagnostic différentiel. Malgré la nature bénigne et souvent asymptomatique de cette maladie, il existe une variante inflammatoire appelée *sébecystomatose suppurée*². Cette atteinte a été observée chez un patient de sexe masculin s'étant présenté à la clinique pour de nombreuses lésions de stéatocystomes multiples sur la poitrine, dont quelques-unes étaient inflammées (Figure 3). Les lésions inflammées de la sébecystomatose suppurée présentent un risque élevé d'infection, d'écoulement purulent et de cicatrices⁹. Il est courant d'observer des lésions asymptomatiques jumelées à des lésions inflammées. Les stéatocystomes multiples peuvent aussi imiter d'autres affections cutanées courantes, ce qui est souvent la cause d'erreurs de diagnostic et de traitements inutiles. Les stéatocystomes multiples ressemblent à l'acné vulgaire, aux kystes villeux, aux kystes épidermoïdes ou dermoïdes, à l'hidradénite suppurée, au milium, aux tumeurs de l'infundibulum folliculaire et aux lipomes¹⁰.

Options thérapeutiques. Même si les stéatocystomes multiples sont difficiles à traiter, il est essentiel, pour que le patient comprenne bien sa maladie et en ait une juste perception, de connaître toutes les options thérapeutiques offertes, en mettant l'accent sur les possibilités de récurrence et les résultats cosmétiques. Au total, 37 publications pertinentes décrivant les résultats du traitement des stéatocystomes multiples ont été relevées et sont résumées

Figure 2. Schéma du processus de sélection des études : *Revue sur les options thérapeutiques pour les stéatocystomes multiples.*

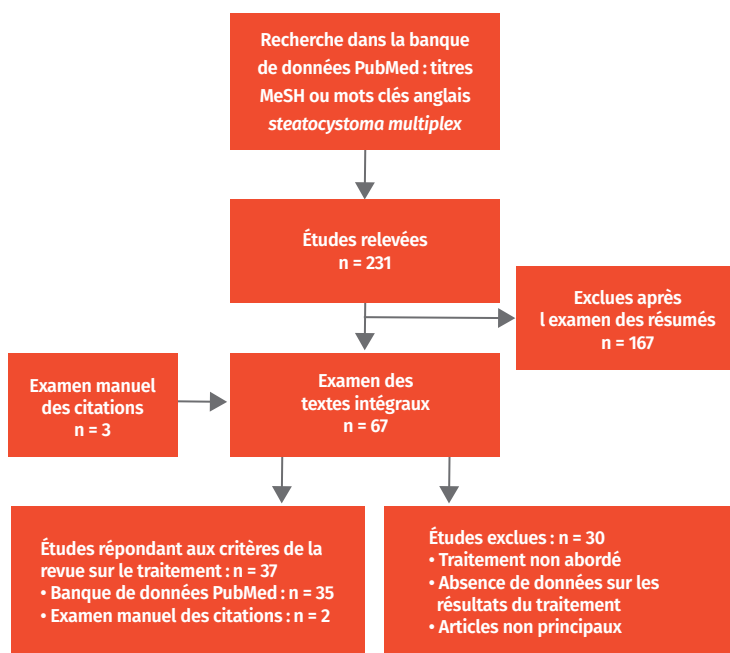


Figure 3. Sébocystomatose suppurée : Présentation mixte de stéatocystomes multiples avec variante inflammatoire suppurée sur la poitrine d'un patient.



au **Tableau 1**^{3-5,9,11-43}. Le traitement vise la réduction substantielle de la taille des kystes, la prévention des récurrences, de bons résultats cosmétiques et la satisfaction du patient. Aucun traitement ne prévient la formation de nouvelles lésions. Il est souvent difficile d'obtenir des résultats positifs, puisque les méthodes thérapeutiques comportent souvent des limites. La prise en charge efficace passe le plus souvent par l'éducation des patients, malgré le récent avancement de certaines techniques, notamment :

Laser au gaz carbonique : Il a récemment été démontré que le laser au gaz carbonique peut traiter de multiples lésions en une seule séance, avec de bons résultats cosmétiques. Cette intervention ne convient toutefois pas aux gros kystes et elle n'est pas facilement accessible^{11,12}. Cette méthode au laser est comparable à l'excision de la lésion, puisque la longueur d'onde du laser détruit le tissu cutané.

Aspiration à l'aiguille modifiée : L'aspiration à l'aiguille avec extirpation délicate du contenu du kyste s'est avérée profitable, donnant d'excellents résultats cosmétiques^{5,13,14}. Malgré les bons résultats, ce traitement exige une grande habileté et ne convient pas aux kystes qui sont très gros (> 15 mm de diamètre) ou très petits (< 3 mm de diamètre). Le taux de récurrence est extrêmement élevé avec cette méthode de traitement.

Techniques chirurgicales modifiées : Les techniques chirurgicales, y compris une incision fine suivie de l'extraction de la paroi du kyste à l'aide de pinces hémostatiques, d'un crochet à veine ou d'une curette, donnent d'excellents résultats cosmétiques, mais sont fastidieuses et invasives^{4,15-17}.

Cryothérapie : La cryothérapie permet de traiter plusieurs lésions à la fois, mais elle est grandement limitée en raison du défigement qu'elle cause et de son efficacité extrêmement faible^{9,18}.

Prise en charge médicale : La prise en charge médicale par isotrétinoïne orale est le traitement de choix de la sébocystomatose suppurée, car elle réduit grandement

Tableau 1. Résumé des publications disponibles décrivant les résultats du traitement des stéatocystomes multiples

TRAITEMENT ET RÉFÉRENCE	NBRE DE PARTICIPANTS	SM OU SCS	SIÈGE DES KYSTES	DESCRIPTION DU TRAITEMENT	BIENFAITS	LIMITES
Laser						
• Kassira et coll. 2016 ¹¹	1	SM	Visage	Laser CO ₂ ablatif fractionné	<ul style="list-style-type: none"> • A entraîné l'expression spontanée du contenu du kyste • Aucune récurrence à 3 ans • Intervention moins fastidieuse • Risque minime de cicatrice 	<ul style="list-style-type: none"> • Les kystes traités étaient petits et situés sur les tempes
• Bakkour et Madan, 2014 ¹²	8	SM	Poitrine, dos et aisselles	Incision au laser CO ₂ et extraction du kyste avec une cuillère Volkmann	<ul style="list-style-type: none"> • Bonne amélioration clinique • Minimalement invasif, permet de nombreux traitements en 1 séance 	<ul style="list-style-type: none"> • Cicatrice minime et peu de récurrence
• Moody et coll. 2012 ¹³	1	SM	Abdomen et bas de la poitrine	Traitement au laser ciblé des glandes sébacées et des kystes dermiques	<ul style="list-style-type: none"> • Bonne amélioration (réduction de 75 %) • Non invasif • Permet de traiter plusieurs lésions 	<ul style="list-style-type: none"> • Aucune rapportée
• Varshney et coll. 2011 ¹⁴	1	SM	Tête et cou	Ablation au laser CO ₂	<ul style="list-style-type: none"> • Bons résultats cosmétiques • Pas de récurrence à 18 mois 	<ul style="list-style-type: none"> • Aucune rapportée
• Mumcuoğlu et coll. 2010 ¹⁵	1	SM	Poitrine, front, aisselles et genoux	Laser Er:YAG et drainage	<ul style="list-style-type: none"> • Bons résultats cosmétiques sans cicatrice • Pas de récurrence à 3 mois 	<ul style="list-style-type: none"> • Aucune rapportée
• Madan et August, 2009 ¹⁶	1	SM	Dos, poitrine et abdomen	Incision au laser CO ₂ et extraction du kyste avec une cuillère Volkmann	<ul style="list-style-type: none"> • Minimalement invasif 	<ul style="list-style-type: none"> • Hyperpigmentation post-inflammatoire
• Riedel et coll.* 2008 ¹⁷	1	SM	Front et joues	Laser et chirurgie: incision, extraction du kyste à l'aide d'une cuillère tranchante, suivie de vaporisation au CO ₂ du contenu résiduel	<ul style="list-style-type: none"> • Pas de récurrence à 8 mois • Bonne amélioration clinique 	<ul style="list-style-type: none"> • Aucune rapportée
• Rossi et coll. 2003 ¹⁸	1	SM	Front, paupières et cou	Laser CO ₂ et extraction du kyste à l'aide de pinces hémostatiques	<ul style="list-style-type: none"> • Minimalement invasif et guérison rapide • Bons résultats cosmétiques sans récurrence à 2 ans • Traite de nombreuses lésions sans anesthésie 	<ul style="list-style-type: none"> • Aucune rapportée
• Krähenbühl et coll. 1991 ¹⁹	1	SM	Tronc	Incision au laser CO ₂ ciblé suivie d'un traitement au laser non ciblé de la paroi du kyste	<ul style="list-style-type: none"> • Bonne amélioration clinique • Guérison rapide 	<ul style="list-style-type: none"> • Formation de cicatrice

Tableau 1 suite à la page e521

Tableau 1 suite de la page e520

TRAITEMENT ET RÉFÉRENCE	N ^{BRE} DE PARTICIPANTS	SM OU SCS	SIÈGE DES KYSTES	DESCRIPTION DU TRAITEMENT	BIENFAITS	LIMITES
Chirurgical						
• Kumar et coll. 2014 ²⁰	1	SM	Région des pommettes	Excision chirurgicale locale élargie	<ul style="list-style-type: none"> • Excision totale sans récurrence 	<ul style="list-style-type: none"> • Formation de cicatrice • Exige l'anesthésie • Limité au traitement de régions localisées
• Gordon Spratt et coll.* 2013 ²¹	1	SCS	Cuisses, fesses, aine, bras et jambes	Traitement chirurgical et antimicrobien: incision et drainage suivis d'une solution topique de clindamycine et d'un produit nettoyant contenant du peroxyde de benzoyle	<ul style="list-style-type: none"> • Peut traiter les nodules nettement gros et infectés 	<ul style="list-style-type: none"> • Aucune rapportée
• Choudhary et coll. 2010 ⁴	2	SM	Scrotum	Incision à l'aide d'un instrument à radiofréquence, drainage et extraction du kyste à l'aide de pinces hémostatiques	<ul style="list-style-type: none"> • Extraction complète sans récurrence à 5,5 mois • Pas de cicatrice ni d'hyperpigmentation post-inflammatoire • Produit un champ exsangué • Traite plusieurs kystes en 1 séance 	<ul style="list-style-type: none"> • Aucune rapportée
• Lee et coll. 2007 ²²	5	SM	Non rapporté	Incision et extraction du kyste à l'aide d'un crochet à veine	<ul style="list-style-type: none"> • Extraction complète sans récurrence à 14-30 mois • Plus rapide que les autres techniques chirurgicales (1 min/kyste) 	<ul style="list-style-type: none"> • Légère hyperpigmentation transitoire: a entraîné des résultats cosmétiques satisfaisants
• Ichikawa et coll. 2006 ²³	1	SM	Visage	Rabat frontal et extraction du kyste	<ul style="list-style-type: none"> • Extraction complète • Formation de cicatrice camouflée par le contour de la chevelure 	<ul style="list-style-type: none"> • Récurrence à 16 mois après l'intervention • Invasif et risques chirurgicaux
• Düzova et Şentürk, 2004 ²⁴	2	SM	Visage	Aspiration à aiguille de calibre 22	<ul style="list-style-type: none"> • Très bons résultats cosmétiques • Pas de récurrence à 10 mois 	<ul style="list-style-type: none"> • Difficile d'extirper le contenu dense des gros kystes • Risque d'hématome
• Kaya et coll. 2001 ²⁵	1	SM	Poitrine, cou, aisselles, plis inguinaux et régions inguinales	Perforation avec l'extrémité pointue d'un instrument de cautérisation, drainage et extraction du kyste à l'aide de pinces hémostatiques	<ul style="list-style-type: none"> • Bonne amélioration clinique • Pas de récurrence à 14 mois 	<ul style="list-style-type: none"> • Macules hypopigmentées et dépressions superficielles • Nécessite plusieurs séances

Tableau 1 suite à la page e522

Tableau 1 suite de la page e522

TRAITEMENT ET RÉFÉRENCE	NBRE DE PARTICIPANTS	SM OU SCS	SIÈGE DES KYSTES	DESCRIPTION DU TRAITEMENT	BIENFAITS	LIMITES
Chirurgical						
• Schmook et coll. 2001 ²⁶	5	SM	Non rapporté	Incision, drainage et extraction de la paroi du kyste à l'aide d'une curette, puis de pinces hémostatiques	<ul style="list-style-type: none"> • Cicatrice virtuellement invisible • Pas de récurrence au point de l'incision 	<ul style="list-style-type: none"> • Aucune rapportée
• Adams et coll. 1999 ²⁷	1	SM	Poitrine et cou	Incision et extraction du kyste à l'aide de petites pinces hémostatiques	<ul style="list-style-type: none"> • Pas de cicatrice visible • Pas de récurrence à 4 mois 	<ul style="list-style-type: none"> • Nécessite plusieurs séances
• Oertel et Scott, 1998 ⁵	3	SM	Bras, avant-bras, poitrine, cou, aisselles et seins	Aspiration à aiguille de calibre 22	<ul style="list-style-type: none"> • Pas de formation de cicatrice • Minimale et invasif • Intervention peu coûteuse 	<ul style="list-style-type: none"> • Fastidieux, exige précision et habileté
• Pamoukian et Westreich, 1997 ²⁸	7	SM	Tête et cou	Incision et extraction du kyste avec pinces Mosquito	<ul style="list-style-type: none"> • Bonne amélioration clinique 	<ul style="list-style-type: none"> • Récurrence de 10% des lésions • Fastidieux • Anesthésie nécessaire
• Kanekura et coll. 1995 ²⁹	1	SM	Cuir chevelu, front et poitrine	Biopsie à l'emporte-pièce de 3 mm, drainage et extraction du kyste à l'aide de pinces hémostatiques	<ul style="list-style-type: none"> • Extraction complète • Les plaies sont guéries en 10 jours • Pas de récurrence à 1 an 	<ul style="list-style-type: none"> • Fastidieux et impossible d'enlever toutes les lésions en 1 séance (seulement 2 enlevées)
• Sato et coll. 1993 ³⁰	1	SM	Tête, cou, tronc et membres supérieurs	Aspiration et grattage avec une seringue à laquelle est fixée une aiguille de calibre 18	<ul style="list-style-type: none"> • Réduction du nombre et de la taille des kystes • Grande amélioration de l'état psychologique 	<ul style="list-style-type: none"> • L'aspiration ne convient pas aux petits kystes
• Keefe et coll. 1992 ³¹	1	SM	Cou, avant-bras, derrière les oreilles, au-dessus des omoplates, poitrine	Perforation à l'aide d'une lame chirurgicale, drainage et extraction du kyste à l'aide de pinces hémostatiques	<ul style="list-style-type: none"> • Bonne amélioration clinique • Récurrence minimale 	<ul style="list-style-type: none"> • Fastidieux et nécessite plusieurs chirurgiens • Anesthésie nécessaire • Formation de cicatrice
• Feinstein et coll. 1983 ³²	1	SM	Cuir chevelu et front	Excision et greffe de peau	<ul style="list-style-type: none"> • Pas de récurrence à 15 ans 	<ul style="list-style-type: none"> • Résultats cosmétiques inadéquats
• Holmes et Black, 1980 ³³	1	SM	Visage, tronc et aisselles	Rabat du contour de la chevelure et extraction du kyste	<ul style="list-style-type: none"> • Pas de récurrence à 4 ans 	<ul style="list-style-type: none"> • Disparition incomplète • Invasif et risques chirurgicaux
• Egbert et coll. 1979 ³⁴	1	SCS et SM	Toute la surface du corps	Incision, drainage et électro-cautérisation	<ul style="list-style-type: none"> • Aucun rapporté 	<ul style="list-style-type: none"> • A nécessité l'anesthésie et de nombreuses visites au bloc opératoire

Tableau 1 suite à la page e523

Tableau 1 suite de la page e523

TRAITEMENT ET RÉFÉRENCE	N ^{BRE} DE PARTICIPANTS	SM OU SCS	SIÈGE DES KYSTES	DESCRIPTION DU TRAITEMENT	BIENFAITS	LIMITES
Prise en charge médicale						
• Lima Santana et coll. 2016 ³⁵	1	SCS	Régions des aisselles, région inguinale, tronc, membres inférieurs, fosse antécubitale, visage et cuir chevelu	Isotrétinoïne	• État stabilisé sans nouvelle lésion ni aggravation des lésions existantes à 3 mois	• Effet minime sur la réduction de la taille ou du nombre des lésions
• Adams et Shwayder, 2008 ³⁶	1	SCS	Visage, cuir chevelu, tronc et membres	Tétracycline	• A fait disparaître les lésions infectées sur les jambes	• Les lésions non infectées ont persisté
• Moritz et Silverman, 1988 ³⁷	1	N.D.	Non rapporté	Isotrétinoïne	• Rétrécissement des lésions ayant persisté à 6 mois	• Réponse tardive: 2 mois après l'arrêt
• Friedman, 1987 ³⁸	1	SM	Non rapporté	Isotrétinoïne	• Aucun rapporté	• N'a pas amélioré l'état
• Rosen et Brodtkin, 1986 ³⁹	1	SCS	Non rapporté	Isotrétinoïne	• Kystes inflammés notablement améliorés	• Récidive des kystes après 8 sem. de traitement
• Statham et Cunliffe, 1984 ⁴⁰	3	SCS et SM	Tronc et membres	Isotrétinoïne	• Amélioration substantielle des lésions inflammées	• Pas d'effet sur les lésions non inflammées
• Schwartz et Goldsmith, 1984 ⁴¹	1	SCS	Non rapporté	Isotrétinoïne	• Rétrécissement des abcès involués et des kystes inflammés • Persistance à 10 sem. après l'arrêt du traitement	• Les kystes sont réapparus après l'arrêt du traitement
Autre						
• Kamra et coll.* 2013 ³	1	SM	Poitrine, seins, aisselles, région inguinale et membres	Sonde de radiofréquence et isotrétinoïne	• Aucun rapporté (produirait un champ exsangue)	• Aucune rapportée
• Fekete et Fekete,* 2010 ⁴²	1	SCS et SM	Toute la surface du corps	Cryothérapie et isotrétinoïne	• Légère régression et guérison des lésions	• Défiguration locale, hyperpigmentation et cicatrices déplorables
• Apaydin et coll.* 2000 ⁹	1	SCS et SM	Toute la surface du corps	Cryothérapie et isotrétinoïne	• L'isotrétinoïne a fait disparaître les lésions inflammées, qui ne sont pas réapparues	• La cryothérapie a causé des cicatrices et l'hypo-pigmentation
• Notowicz, 1980 ⁴³	N.D.	SM	Non rapporté	Cryothérapie: tissu nécrosé et contenu du kyste enlevé par application de pression 3-4 jours plus tard	• Traitement de nombreuses lésions en 1 séance	• Formation de beaucoup de cicatrices

CO₂—gaz carbonique, Er:YAG—erbium:grenat d'yttrium et d'aluminium, N.D.—non disponible, SM—stéatocystomes multiples, SCS—sébecystomatose supprimée.
*Traitement d'association.

l'inflammation^{9,19,20}. Il faut cependant patienter plusieurs mois avant de constater des résultats, et des récides ont été rapportées après l'arrêt du traitement^{21,22}. Les variantes mixtes de stéatocystomes multiples et de sébocystomatose supprimée pourraient exiger un traitement d'association^{9,18}. L'isotrétinoïne n'a aucun effet sur les lésions non inflammées²⁰. On peut envisager un traitement bref (2 à 4 semaines) par tétracycline orale, clindamycine topique ou un produit nettoyant contenant du peroxyde de benzoyle (c.-à-d. antibiotiques avec propriétés anti-inflammatoires) pour la prise en charge des lésions inflammatoires non infectieuses^{21,36}.

Résolution du cas

Deux semaines après le prélèvement des échantillons aux fins de biopsie, la patiente a été vue à la clinique pour parler de son diagnostic confirmé de stéatocystomes multiples. Après avoir reçu des conseils éducatifs, elle sait que l'affection ne pose aucun risque médical et qu'un traitement n'est pas nécessaire ni recommandé. En raison du grand nombre de lésions et des données étayant qu'un traitement efficace entraîne souvent des cicatrices, la patiente choisit d'éviter tout traitement pour le moment. On lui a demandé de prendre un rendez-vous de suivi si elle observe des changements, y compris une croissance rapide, une décoloration ou une inflammation sévère, qui évoqueraient une infection.

Conclusion

Puisque les données probantes à l'appui des méthodes efficaces de traitement sont limitées, les stéatocystomes multiples sont un diagnostic compliqué sur le plan thérapeutique. Si le médecin est capable d'identifier les nombreux kystes dermiques asymptomatiques et de reconnaître les caractéristiques de multiplication et de croissance progressive des lésions, il pourra expliquer précocement la nature bénigne de la maladie au patient. En outre, il est essentiel de bien comprendre les options thérapeutiques, y compris les risques et les bienfaits, pour gérer les répercussions psychosociales des stéatocystomes multiples. Les patients doivent savoir que les options thérapeutiques efficaces sont fastidieuses et entraînent souvent des cicatrices, et que la récurrence est fréquente. Il est indiqué de discuter en profondeur des attentes irréalistes et du risque lié aux traitements inutiles avec cette population de patients, qui sont susceptibles d'espérer des résultats irréalisables.

M. Georgakopoulos est étudiant en médecine à la Schulich School of Medicine and Dentistry de l'Université Western à London, en Ontario. **M. Ighani** est étudiant en médecine à l'Université de Toronto, en Ontario. Le **D^r Yeung** est chargé de cours et dermatologue à temps plein à la Division de dermatologie de l'Université de Toronto.

Collaborateurs

Tous les auteurs ont contribué à la revue et à l'interprétation de la littérature, de même qu'à la préparation du manuscrit aux fins de soumission.

Intérêts concurrents

Aucun déclaré

Correspondance

D^r Jensen Yeung; courriel: jensen.yeung@utoronto.ca

Références

- Covello SP, Smith FJ, Sillevs Smitt JH, Paller AS, Munro CS, Jonkman MF et coll. Keratin 17 mutations cause either steatocystoma multiplex or pachonychia congenita type 2. *Br J Dermatol* 1998;139(3):475-80.
- Plewig G, Wolff HH, Braun-Falco O. Steatocystoma multiplex: anatomic reevaluation, electron microscopy, and autoradiography. *Arch Dermatol Res* 1982;272(3-4):363-80.
- Kamra HT, Gadgil PA, Ovhal AG, Narkhede RR. Steatocystoma multiplex a rare genetic disorder: a case report and review of the literature. *J Clin Diagn Res* 2013;7(1):166-8. Publ. en ligne du 1^{er} janv. 2013.
- Choudhary S, Koley S, Salodkar A. A modified surgical technique for steatocystoma multiplex. *J Cutan Aesthet Surg* 2010;3(1):25-8.
- Oertel YC, Scott DM. Cytologic-pathologic correlations: fine needle aspiration of three cases of steatocystoma multiplex. *Ann Diagn Pathol* 1998;2(5):318-20.
- Senel E. Steatocystoma multiplex [Dermacase]. *Can Fam Physician* 2010;56:667, 672.
- Cho S, Chang SE, Choi JH, Sung KJ, Moon KC, Koh JK. Clinical and histologic features of 64 cases of steatocystoma multiplex. *J Dermatol* 2002;29(3):152-6.
- Gargya V, Lucas HD, Wendel Spiczka AJ, Mahabir RC. Is routine pathologic evaluation of sebaceous cysts necessary?: a 15-year retrospective review of a single institution. *Ann Plast Surg* 2017;78(2):e1-3.
- Apaydin R, Bilen N, Bayramgürler D, Başdaş F, Harova G, Dökmeçi C. Steatocystoma multiplex suppurativum: oral isotretinoin treatment combined with cryotherapy. *Australas J Dermatol* 2000;41(2):98-100.
- Vivas A, Keri J. Steatocystoma multiplex. Dans: Zeichner JA, rédacteur. *Acneiform eruptions in dermatology. A differential diagnosis*. New York, NY: Springer; 2014. p. 343-8.
- Kassira S, Korta DZ, de Feraudy S, Zachary CB. Fractionated ablative carbon dioxide laser treatment of steatocystoma multiplex. *J Cosmet Laser Ther* 2016;18(7):364-6. Publ. en ligne du 19 juill. 2016.
- Bakkour W, Madan V. Carbon dioxide laser perforation and extirpation of steatocystoma multiplex. *Dermatol Surg* 2014;40(6):658-62.
- Moody MN, Landau JM, Goldberg LH, Friedman PM. 1450-nm diode laser in combination with the 1550-nm fractionated erbium-doped fiber laser for the treatment of steatocystoma multiplex: a case report. *Dermatol Surg* 2012;38(7 Pt 1):1104-6. Publ. en ligne du 9 avr. 2012.
- Varshney M, Aziz M, Maheshwari V, Alam K, Jain A, Arif SH et coll. Steatocystoma multiplex. *BMJ Case Rep* 2011;2011:bcr04201114615.
- Mumcuoğlu CT, Gurel MS, Kiremitci U, Erdemir AVT, Karakoca Y, Hutten O. Er:YAG laser therapy for steatocystoma multiplex. *Indian J Dermatol* 2010;55(3):300-1.
- Madan V, August PJ. Perforation and extirpation of steatocystoma multiplex. *Int J Dermatol* 2009;48(3):329-30.
- Riedel C, Brinkmeier T, Kutzne H, Plewig G, Frosch PJ. Late onset of a facial variant of steatocystoma multiplex — calretinin as a specific marker of the follicular companion cell layer. *J Dtsch Dermatol Ges* 2008;6(6):480-2.
- Rossi R, Cappugi P, Battini M, Mavilia L, Campolmi P. CO₂ laser therapy in a case of steatocystoma multiplex with prominent nodules on the face and neck. *Int J Dermatol* 2003;42(4):302-4.
- Krähenbühl A, Eichmann A, Pfaltz M. CO₂ laser therapy for steatocystoma multiplex. *Dermatologica* 1991;183(4):294-6.
- Kumar S, Kurien NM, Menon V. Steatocystoma multiplex of face: a case report. *Int J Case Rep Imag* 2014;5(3):207-10.
- Gordon Spratt EA, Kaplan J, Patel RR, Kamino H, Ramachandran SM. Steatocystoma. *Dermatol Online J* 2013;19(12):20721.
- Lee SJ, Choe YS, Park BC, Lee WJ, Kim DW. The vein hook successfully used for eradication of steatocystoma multiplex. *Dermatol Surg* 2007;33(1):82-4.
- Ichikawa K, Akamatsu T, Tanino R, Miyasaka M. Surgical treatment of facial steatocystoma multiplex. *Eur J Plast Surg* 2006;29(2):81-4.
- Düzova AN, Şentürk GB. Suggestion for the treatment of steatocystoma multiplex located exclusively on the face. *Int J Dermatol* 2004;43(1):60-2.
- Kaya TI, İkizoglu G, Kokturk A, Tursen U. A simple surgical technique for the treatment of steatocystoma multiplex. *Int J Dermatol* 2001;40(12):785-8.
- Schmook T, Burg G, Hafner J. Surgical pearl: mini-incisions for the extraction of steatocystoma multiplex. *J Am Acad Dermatol* 2001;44(6):1041-2.
- Adams BB, Mutasim DF, Nordlund JJ. Steatocystoma multiplex: a quick removal technique. *Cutis* 1999;64(2):127-30.
- Pamoukian VN, Westreich M. Five generations with steatocystoma multiplex congenita: a treatment regimen. *Plast Reconstr Surg* 1997;99(4):1142-6.
- Kanekura T, Kawamura K, Nishi M, Kanzaki T. A case of steatocystoma multiplex with prominent cysts on the scalp treated successfully using a simple surgical technique. *J Dermatol* 1995;22(6):438-40.
- Sato K, Shibuya K, Taguchi H, Kitano Y, Yoshikawa K. Aspiration therapy in steatocystoma multiplex. *Arch Dermatol* 1993;129(1):35-7.
- Keefe M, Leppard BJ, Royle G. Successful treatment of steatocystoma multiplex by simple surgery. *Br J Dermatol* 1992;127(1):41-4.
- Feinstein A, Trau H, Movshovitz M, Schewach-Millet M. Steatocystoma multiplex. *Cutis* 1983;31(4):425-7.
- Holmes R, Black MM. Steatocystoma multiplex with unusually prominent cysts on the face. *Br J Dermatol* 1980;102(6):711-3.
- Egbert BM, Price NM, Segal RJ. Steatocystoma multiplex. Report of a florid case and a review. *Arch Dermatol* 1979;115(3):334-5.
- Lima Santana CNL, do Nascimento Pereira D, Paixão Lisboa A, Martins Leal J, Lago Obadia D, Souto da Silva R. Steatocystoma multiplex suppurativa: case report of a rare condition. *An Bras Dermatol* 2016;91(5 Suppl 1):51-3.

36. Adams B, Shwayder T. Steatocystoma multiplex suppurativum. *Int J Dermatol* 2008;47(11):1155-6.
37. Moritz DL, Silverman RA. Steatocystoma multiplex treated with isotretinoin: a delayed response. *Cutis* 1988;42(5):437-9.
38. Friedman SJ. Treatment of steatocystoma multiplex and pseudofolliculitis barbae with isotretinoin. *Cutis* 1987;39(6):506-7.
39. Rosen BL, Brodtkin RH. Isotretinoin in the treatment of steatocystoma multiplex: a possible adverse reaction. *Cutis* 1986;37(2):115, 120.
40. Statham BN, Cunliffe WJ. The treatment of steatocystoma multiplex suppurativum with isotretinoin. *Br J Dermatol* 1984;111(2):246.
41. Schwartz JL, Goldsmith LA. Steatocystoma multiplex suppurativum: treatment with isotretinoin. *Cutis* 1984;34(2):149-50, 153.
42. Fekete GL, Fekete JE. Steatocystoma multiplex generalisata partially suppurativa—case report. *Acta Dermatovenerol Croat* 2010;18(2):114-9.
43. Notowicz A. Treatment of lesions of steatocystoma multiplex and other epidermal cysts by cryosurgery. *J Dermatol Surg Oncol* 1980;6(2):98-9.

Cet article donne droit à des crédits d'autoapprentissage certifiés Mainpro+. Pour obtenir des crédits, rendez-vous à www.cfp.ca et cliquez sur le lien Mainpro+.

Cet article a fait l'objet d'une révision par des pairs. *Can Fam Physician* 2018;64:e517-25

The English version of this article is available at www.cfp.ca on the table of contents for the **December 2018** issue on **page 892**.